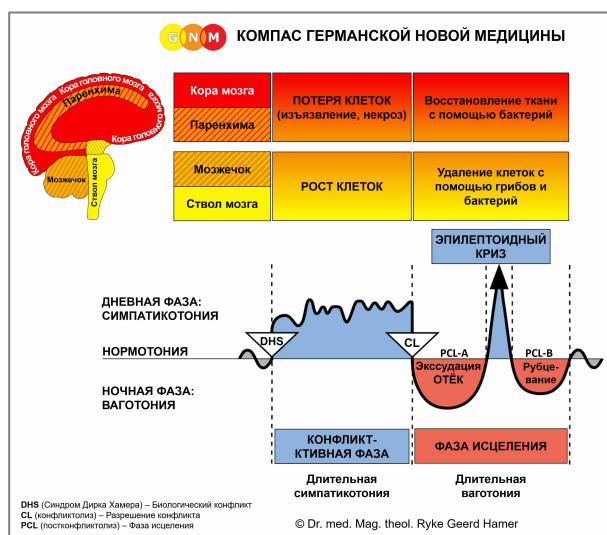



# СПЕЦИАЛЬНЫЕ БИОЛОГИЧЕСКИЕ ПРОГРАММЫ

## ПИЩЕВОД

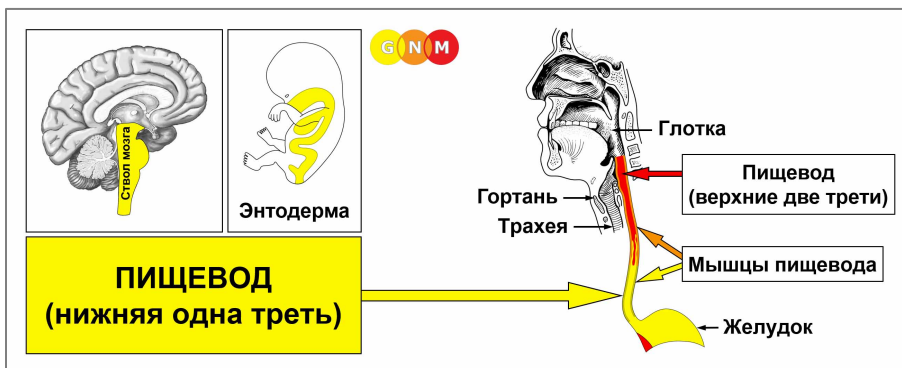
Автор: Кэролайн Марколин, доктор философии



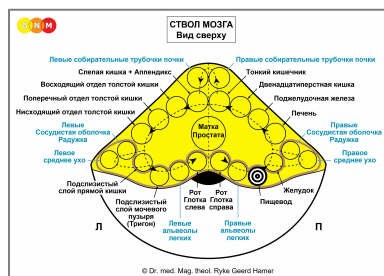
Пищевод (Нижняя треть)

Пищевод (Верхние две трети)

Мышцы пищевода



**РАЗВИТИЕ И ФУНКЦИЯ ПИЩЕВОДА (НИЖНЯЯ ТРЕТЬ):** Пищевод расположен позади трахеи и гортани. Первоначально весь пищеварительный канал – от ротовой полости до прямой кишки – служил для поглощения пищи (абсорбционное свойство) и переваривания пищи (секреторное свойство). Сегодня основная функция пищевода – перенос пищи, жидкостей и слюны изо рта в желудок. Акт глотания облегчается перистальтическим движением (моторное свойство) гладких мышц пищевода (верхние две трети пищевода состоят в основном из поперечно-полосатых мышц). Слизистая оболочка нижнего отдела пищевода состоит из кишечного цилиндрического эпителия, происходит из энтодермы и поэтому управляется из ствола мозга.



**УРОВЕНЬ МОЗГА:** В стволе мозга центр управления нижней третью пищевода расположен в круговом порядке реле мозга, которые управляют органами пищеварительного тракта, а именно в правой части ствола мозга между реле желудка и реле альвеол правого лёгкого.

**БИОЛОГИЧЕСКИЙ КОНФЛИКТ:** Биологический конфликт, связанный с нижним отделом пищевода – **«Не могу или не способен проглотить кусок»**

В соответствии с эволюционной логикой, **кусковые конфликты** являются основной темой конфликтов в органах, происходящих из энтодермы и **управляемых стволом мозга**.

Этот тип кускового конфликта связан с «куском», который человек ожидал получить (работу, повышение, должность, сделку, покупку, наследство, подарок, извинения, предложение), но неожиданно не смог его получить. Невыполненное обещание, отнятая личная ценность, проекты или планы, которые не удаётся реализовать – вот другие примеры того, что может вызвать конфликт. «Кусок», который человек не в состоянии «проглотить», может также касаться новых отношений или конкретного человека, например, арендатора, сотрудника или друга, от которого пришлось отказаться. Желаемым «куском», который человеку не разрешают получить, может быть также определённая (любимая) еда.

**КОНФЛИКТ-АКТИВНАЯ ФАЗА:** Начиная с DHS, во время конфликт-активной фазы клетки пищевода разрастаются (пролиферация) пропорционально интенсивности конфликта.

**Биологическая цель увеличения количества клеток** заключается в том, чтобы лучше переваривать и усваивать желаемую пищу. Хотя пищевод больше не выполняет пищеварительную функцию, в случае биологического конфликта этот орган всё равно реагирует увеличением числа клеток, поскольку изначально весь пищеварительный канал служил для поглощения и переваривания пищи. При длительной активности конфликта (зависший конфликт) в нижней части пищевода развивается опухоль в форме цветной капусты (секреторный тип), называемая **раком пищевода** (сравните с «раком пищевода», относящимся к верхним двум третям). Опухоль также может быть плоскорастущей (абсорбционный тип). Если скорость деления клеток превышает определённый предел, ортодоксальная медицина рассматривает рак как «злокачественный»; ниже этого предела опухоль считается «доброкачественной» или диагностируется как **полип пищевода** (см. также «фаза исцеления»).

Принято считать, что рак пищевода связан с желудочным рефлюксом. Без сомнения, обратный поток желудочной кислоты может раздражать пищевод, но это не вызывает «рак». С точки зрения GNM, пролиферация клеток в пищеводе происходит только в ответ на соответствующий биологический конфликт, а именно на «невозможность проглотить кусок». Желудочный рефлюкс, с другой стороны, возникает в желудке и связан с конфликтом территориального гнева.

**Спазмы пищевода** возникают во время Эпилептоидного Криза (см. также спазмы пищевода, связанные с верхними двумя третями пищевода).

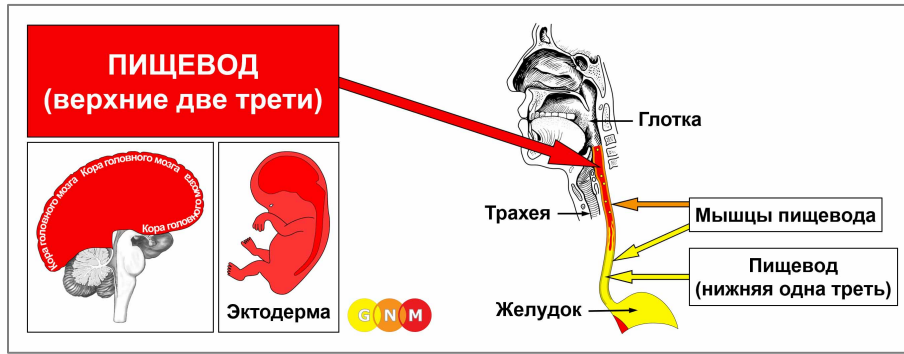
**ФАЗА ИСЦЕЛЕНИЯ:** После разрешения конфликта (CL) грибки или микобактерии, такие как бактерии туберкулёза, удаляют клетки, которые больше не нужны. **Симптомами фазы исцеления** являются **боль за грудиной** из-за **отёка** и **ночная потливость**. Большая опухоль может сдавливать пищевод, затрудняя глотание твёрдой пищи. При резком сужении, возможно, придётся использовать трубку для кормления, пока опухоль не распадётся, при условии, что необходимые микробы будут доступны, когда наступит фаза исцеления. **Кандидоз пищевода** указывает на то, что грибки участвуют в исцелении.

**Если после разрешения конфликта необходимые микробы отсутствуют**, поскольку они были уничтожены в результате чрезмерного использования антибиотиков, то дополнительные клетки остаются. В конце концов, опухоль будет инкапсулирована соединительной тканью. В ортодоксальной медицине это обычно диагностируется как **полип пищевода** или как «доброкачественный рак» (см. также конфликт-активная фаза).

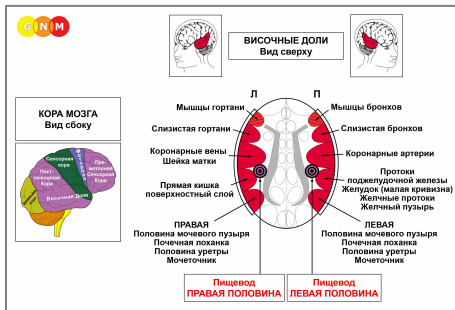
При **СИНДРОМЕ**, то есть при задержке воды, вызванной активным конфликтом брошенности или существования, удерживаемая вода в избытке накапливается в области исцеления, что увеличивает отёк. Если припухлость становится очень большой, это может привести к серьёзной ситуации, так как давление, возникающее во время интенсивного Эпилептоидного Криза, может разорвать кровеносные сосуды, вызывая **сильное кровотечение в кишечник** (дегтеобразный стул) и **рвоту кровью**.

**Доктор Хамер:** «Терапия временами бывает трудной. Однако пациент гораздо лучше справляется с осложнениями, если знает, что они временные и что с кровотечением можно справиться с помощью регулярных переливаний крови, пока не завершится процесс исцеления».

**«Варикоз вен» пищевода:** согласно ортодоксальной медицине, варикоз вен пищевода – это набухшие вены в слизистой нижней части пищевода. Это связывают с циррозом печени и высоким давлением крови в воротной вене. Согласно GNM, набухания на самом деле являются мешочками в слизистой пищевода (подобно дивертикулам в кишечнике, возникающим в результате повторяющихся процессов восстановления). Более того, вены (новая мезодерма) и слизистая нижней части пищевода (энтодерма) – это разные типы тканей, происходящие из разных эмбриональных зародышевых слоёв и, следовательно, управляемые из разных областей мозга. Поэтому у всех без исключения людей с варикозом пищевода обнаруживается Очаг Хамера в стволе мозга, точнее, в центре управления нижней третью пищевода ([см. диаграмму GNM](#)), а не в паренхиме мозга, откуда осуществляется управление кровеносными сосудами (см. также теорию о том, что геморрой – это набухшие вены в прямой кишке).



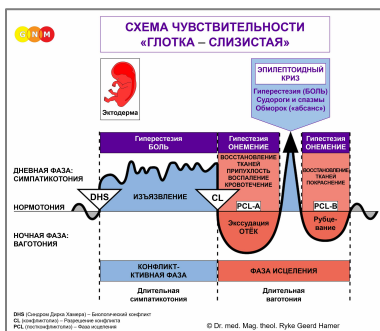
**РАЗВИТИЕ И ФУНКЦИЯ ПИЩЕВОДА (ВЕРХНИЕ ДВЕ ТРЕТИ):** Первоначально внутренняя стенка всего пищевода состояла исключительно из кишечных клеток (цилиндрического эпителия). На более поздней эволюционной стадии энтодермальная слизистая верхней части пищевода была заменена новым клеточным слоем, состоящим из плоского эпителия. Однако скопления энтодермальных клеток остались и в верхней части. Слизистый эпителий верхних двух третей пищевода происходит из эктодермы и поэтому контролируется из коры головного мозга.



**УРОВЕНЬ МОЗГА:** Слизистый эпителий верхней части пищевода управляется из **постсенсорной коры** (часть коры головного мозга). Левая половина пищевода управляется из правой части коры головного мозга (вблизи реле желудка); правая половина пищевода управляется из левого полушария коры головного мозга. Существует перекрестная корреляция от мозга к органу.

**ПРИМЕЧАНИЕ:** Центры управления верхних двух третей пищевода расположены вне височной доли, следовательно, принцип пола, латеральности и гормонального статуса не применяется.

**БИОЛОГИЧЕСКИЙ КОНФЛИКТ:** Если нижняя треть пищевода связана с конфликтом «не способен проглотить кусок», то биологический конфликт, связанный с верхними двумя третями, противоположен, а именно **«не хочу глотать кусок»** (см. также глотка и гортань). Это разновидность «конфликта разделения». Это относится к любому инциденту или ситуации, которые человек отказывается принимать, или к словам (обвинениям, оскорблениям, упрекам, критике), которые трудно «принять» или трудно «проглотить». «Нежелательный кусок» может быть также связан с реальной едой или лекарством.



Специальная Биологическая Программа **верхних 2/3 пищевода** следует **СХЕМЕ ЧУВСТВИТЕЛЬНОСТИ «ГЛОТКА – СЛИЗИСТАЯ»** с гиперчувствительностью во время конфликт-активной фазы и Эпилептоидного Криза и пониженной чувствительностью в фазе исцеления.

**КОНФЛИКТ-АКТИВНАЯ ФАЗА:** [изъязвление слизистой верхней части пищевода](#)

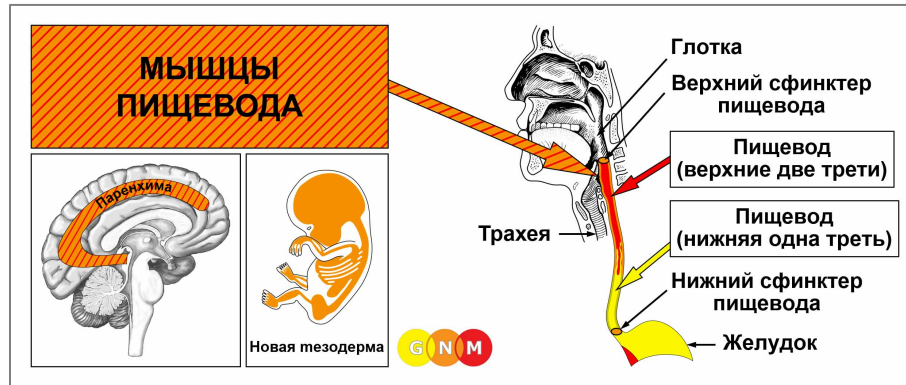
пропорционально степени и продолжительности активности конфликта. **Биологическая цель потери клеток** заключается в расширении диаметра пищевода, чтобы лучше избавляться от нежелательного «куска». Поскольку плоский эпителий пищевода довольно толстый, может пройти некоторое время, прежде чем глубокие язвы будут обнаружены при эзофагоскопии. **Симптомы:** от слабой до сильной **боли**. Обычно жгучая боль часто ошибочно интерпретируется как изжога или «гастроэзофагеальный рефлюкс».

**ПРИМЕЧАНИЕ:** Поражена ли правая или левая половина верхнего отдела пищевода, определяется праворукостью или леворукостью человека (биологической латеральностью) и тем, является ли этот конфликт связанным с матерью/ребенком или связанным с партнером.

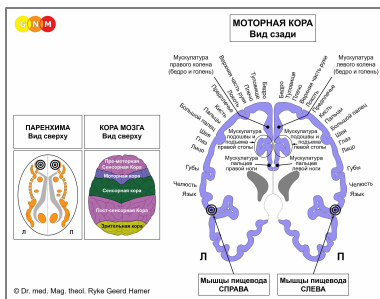
**ФАЗА ИСЦЕЛЕНИЯ:** Во время первой части фазы исцеления ([PCL-A](#)) потеря тканей восполняется за счёт **пролиферации (роста) клеток**. В ортодоксальной медицине это может быть диагностировано как **«рак пищевода»** (сравните с раком пищевода, относящимся к нижней трети пищевода). Согласно Пяти Биологическим Законам, новые клетки нельзя считать «раковыми клетками», поскольку увеличение количества клеток в действительности является процессом восполнения.

**Симптомами фазы исцеления** являются **трудности при глотании** из-за отёка и **боль**, которая может продолжаться в течение всего периода исцеления (в [PCL-A](#) и [PCL-B](#) боль не сенсорного характера, а скорее давящая). Одновременная задержка воды из-за СИНДРОМА увеличивает отёк. При воспалении состояние называется **эзофагитом**. Эпилептоидный Криз проявляется в виде **острой жгучей боли**.

**ПРИМЕЧАНИЕ:** Все эпилептоидные кризы, контролируемые [сенсорной, постсенсорной или премоторной сенсорной корой](#), сопровождаются **нарушением кровообращения, приступами головокружения, кратковременными нарушениями сознания** или **полной потерей сознания** (обморок или «отсутствие»), в зависимости от интенсивности конфликта. Другим характерным симптомом является **падение уровня сахара** в крови, вызванное чрезмерным использованием клетками головного мозга глюкозы (сравните с гипогликемией, связанной с островковыми клетками поджелудочной железы).



**РАЗВИТИЕ И ФУНКЦИЯ МЫШЦ ПИЩЕВОДА:** Пищевод представляет собой мышечную трубку, состоящую из гладких мышц в нижней части и поперечно-полосатых мышц в верхних двух третях. Напряжение мышц стабилизирует пищевод и обеспечивает глотание и переход пищи. Пищевод окружен двумя мышечными кольцами, известными как сфинктеры пищевода. Открытие верхнего сфинктера пищевода вызывается глотательным рефлексом. Нижний сфинктер пищевода, также известный как кардиальный сфинктер, окружает нижнюю часть пищевода. На уровне кардии, отверстия, соединяющего пищевод с верхней частью желудка, пищевод поворачивается вокруг своей оси и тем самым образует эластичную, извилистую окклюзию, которая способствует выполнению функции сфинктера, а именно: открываться, чтобы позволить пище пройти в желудок, и закрываться, чтобы удержать её там. **ПРИМЕЧАНИЕ:** Сфинктеры пищевода являются функциональными, но не анатомическими сфинктерами, как сфинктер мочевого пузыря, сфинктер ануса или сфинктер шейки. Гладкие мышцы пищевода происходят из энтодермы и управляются из **среднего мозга**. Поперечно-полосатые мышцы пищевода происходят из новой мезодермы и управляются паренхимой мозга и моторной корой.



**УРОВЕНЬ МОЗГА:** Поперечно-полосатые мышцы пищевода имеют два центра управления в головном мозге. Трофическая функция мышц, отвечающая за питание тканей, контролируется из **паренхимы мозга**; сокращение мышц контролируется из **моторной коры** (часть коры головного мозга). Мышцы правой стороны пищевода управляются из левой части головного мозга; мышцы левой стороны пищевода управляются из правого полушария головного мозга. Следовательно, существует перекрестная корреляция от мозга к органу (см. диаграмму GNM, показывающую **моторный гомункулус**).

**БИОЛОГИЧЕСКИЙ КОНФЛИКТ:** Биологический конфликт, связанный с мышцами верхней части пищевода – **«невозможно исторгнуть кусок»**, в прямом или переносном смысле (оскорбление, обвинение, диагноз), потому что «кусок» слишком велик.

**КОНФЛИКТ-АКТИВНАЯ ФАЗА:** **потеря клеток (некроз) мышечной ткани пищевода** (контролируется из паренхимы мозга) и, пропорционально степени активности конфликта, нарастающий **паралич мышц пищевода** (контролируется из моторной коры), вызывающий **трудности при глотании пищи и жидкостей**.

**ПРИМЕЧАНИЕ:** Поперечно-полосатые мышцы принадлежат к группе органов, которые реагируют на связанный с ними конфликт потерей функций (см. также Специальные Биологические Программы островковых клеток поджелудочной железы (альфа-островковые клетки и бета-островковые клетки), внутреннего уха (улитка и вестибулярный орган), обонятельных нервов, сетчатки и стекловидного тела глаз) или гиперфункцией (надкостница и таламус).

**ФАЗА ИСЦЕЛЕНИЯ:** Во время фазы исцеления происходит реконструкция мышц пищевода. Паралич достигает **PCL-A**. Эпилептоидный Криз проявляется в виде **спазмов пищевода** (см. также спазмы пищевода в нижней трети пищевода). В зависимости от интенсивности конфликт-активной фазы, спазмы варьируют от лёгких до тяжелых. Во время **PCL-B** функция мышц пищевода возвращается к норме. Повторяющиеся спазмы пищевода указывают на зависшее исцеление из-за рецидивов конфликта.

**ПРИМЕЧАНИЕ:** Биологический смысл изменений во всех **органах, происходящих из новой мезодермы** (группа «люкс»), включая мышцы гортани, находится **в конце фазы исцеления**. После завершения процесса исцеления орган или ткань становятся сильнее, чем прежде, что позволяет лучше подготовиться к конфликту такого же рода.

Источник: [www.learningnm.com](http://www.learningnm.com)