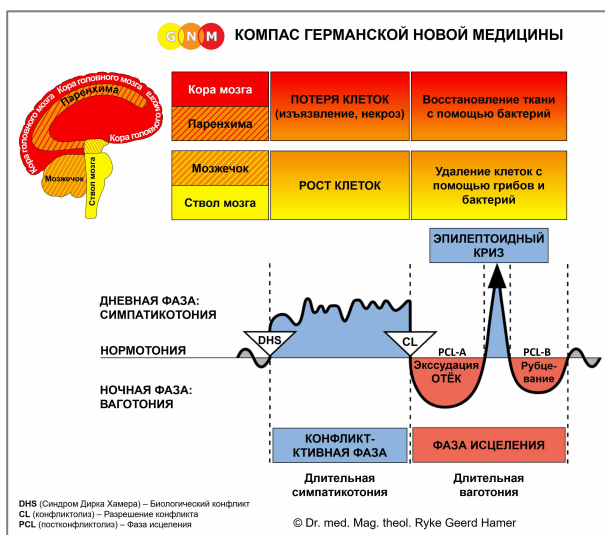




СПЕЦИАЛЬНЫЕ БИОЛОГИЧЕСКИЕ ПРОГРАММЫ

ЩИТОВИДНАЯ ЖЕЛЕЗА

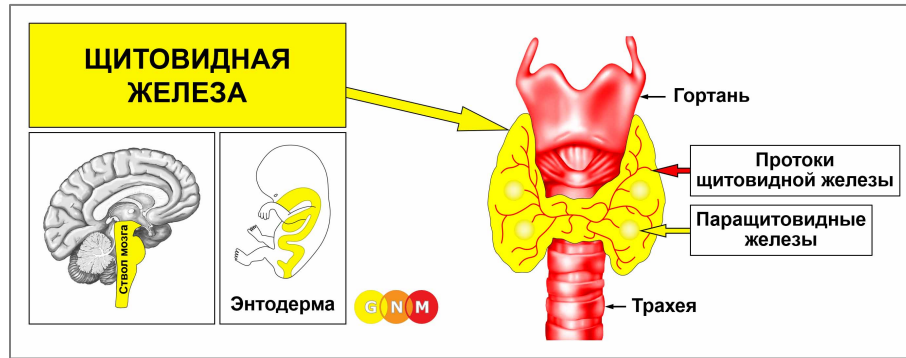
Автор: Кэролайн Марколин, доктор философии



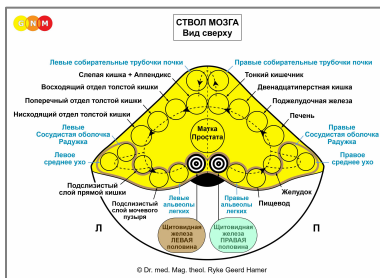
Щитовидная железа

Паращитовидные железы

Протоки щитовидной железы



РАЗВИТИЕ И ФУНКЦИЯ ЩИТОВИДНОЙ ЖЕЛЕЗЫ: Щитовидная железа расположена спереди в нижней части шеи ниже гортани, по одной доле с каждой стороны трахеи. Первоначально (эволюционно) щитовидная железа располагалась в **ротоглотке**, откуда она спускалась в своё окончательное положение, проходя через язык и шею. Это соединение известно как **щитовидно-язычный проток**. Основная функция щитовидной железы – выработка тироксина (секреторное свойство), гормона, который регулирует скорость преобразования питательных веществ в энергию (см. Гипофиз, ТТГ-тиреотропный гормон). Первоначально щитовидная железа была экзокринной железой, выделявшей гормоны во входящий и исходящий отделы архаичной кишечной трубки, чтобы облегчить приём пищи и выведение фекалий. После разрыва кольца архаичной кишечной трубки щитовидная железа стала эндокринной железой, выделяющей тироксин непосредственно в кровоток. Щитовидная железа состоит из кишечного цилиндрического эпителия, происходит из энтодермы и, следовательно, контролируется стволом мозга.



УРОВЕНЬ МОЗГА: В **стволе мозга** щитовидная железа имеет два центра управления, которые расположены в круговом порядке мозговых реле, управляющих органами пищеварительного тракта.

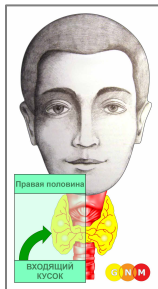
Правая половина щитовидной железы контролируется правой стороной ствола мозга; левая половина контролируется левой стороной ствола мозга. Перекрестной корреляции от мозга к органу нет.

ПРИМЕЧАНИЕ: Рот и глотка, слёзные железы, евстахиевы трубы, щитовидная железа, паращитовидные железы, гипофиз, шишковидная железа и сосудистые сплетения имеют одни и те же реле мозга.

БИОЛОГИЧЕСКИЙ КОНФЛИКТ: В соответствии с ролью в пищеварении, биологический конфликт, связанный с щитовидной железой, является **«кусковым конфликтом»** (сравните с «кусковым конфликтом», связанным с паращитовидными железами, ртом и глоткой, желудком, двенадцатиперстной кишкой, поджелудочной железой, тонкой и толстой кишкой).

В соответствии с эволюционной логикой, **кусковые конфликты** являются основной темой конфликтов в органах, происходящих из энтодермы и **управляемых стволом мозга**.

ПРАВАЯ ДОЛЯ ЩИТОВИДНОЙ ЖЕЛЕЗЫ



Подобно правой половине рта и глотки, конфликт для **правой доли щитовидной железы** связан с **«входящим куском»** и имеет конкретное содержание **«недостаточно быстр, чтобы захватить кусок»**. Таким «куском» может быть, например, работа, должность, продвижения по службе, контракт, бизнес или покупка, которую человек очень желает, но чувствует себя слишком медленным, чтобы заполучить это. Ожидаемым «куском» может также являться человек, которого не удаётся «схватить» или удержать из-за того что «не хватает скорости».

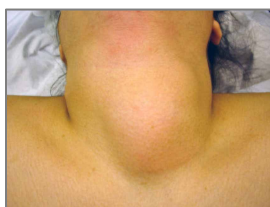ЛЕВАЯ ДОЛЯ ЩИТОВИДНОЙ ЖЕЛЕЗЫ



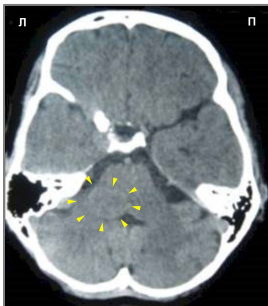
Подобно левой половине рта и глотки, конфликт для **левой доли щитовидной железы** связан с **«выходящим куском»** и имеет конкретное содержание **«быть недостаточно быстрым, чтобы избавиться от куска»** (изначально, кусок фекалий). Это может быть курсовая работа, любой вид товаров, плохие акции или лицо (арендатор, сотрудник, деловой партнер), от которого нужно избавиться, но «я слишком медленный для этого». Ожидаемые извинения или предложения, которые были высказаны слишком поздно, также могут вызвать подобный «кусковый конфликт».

Более восприимчивы к такому типу конфликтов люди, которых заставляют что-то срочно делать, чья профессия и виды деятельности связаны с конкуренцией (бизнес-менеджеры, торговые агенты, продавцы, профессиональные спортсмены), которые находятся под давлением крайних сроков (журналисты, производители) или постоянно вынуждены работать «на износ» (на двух работах, матери-одиночки). Дети и подростки страдают от конфликтов щитовидной железы, когда на них давят родители, учителя или тренер («ты слишком медлительный!»).

АКТИВНАЯ ФАЗА КОНФЛИКТА: Начиная с DHS, во время конфликт-активной фазы клетки щитовидной железы делятся пропорционально интенсивности конфликта. **Биологическая цель увеличения количества клеток** состоит в том, чтобы улучшить секрецию тироксина, чтобы человек быстрее завладел желаемым «куском» (правая половина щитовидной железы) или избавился от нежелательного «куска» (левая половина щитовидной железы). Это вызывает **гиперактивность щитовидной железы** или **гипертиреоз**. Из-за повышенной выработки тироксина люди с повышенной активностью щитовидной железы часто перевозбуждены, нервничают, раздражительны и имеют проблемы со сном. Высокое кровяное давление обычно связано с систолической гипертензией (сравните с гипертонией, связанной с правым миокардом и паренхимой почек). Узелок, который появляется во время конфликт-активной фазы, обычно называют «горячим узлом» (сравните с «холодным узлом», относящимся к протокам щитовидной железы).



При постоянной активности конфликта рост железы, вызванный продолжающимся делением клеток, образует **зоб** (сравните с эутиреоидным зобом, связанным с протоками щитовидной железы). Увеличение щитовидной железы может вызвать затруднение дыхания из-за давления на трахею. Большой отёк с обильной пролиферацией клеток может быть диагностирован как **рак щитовидной железы**.



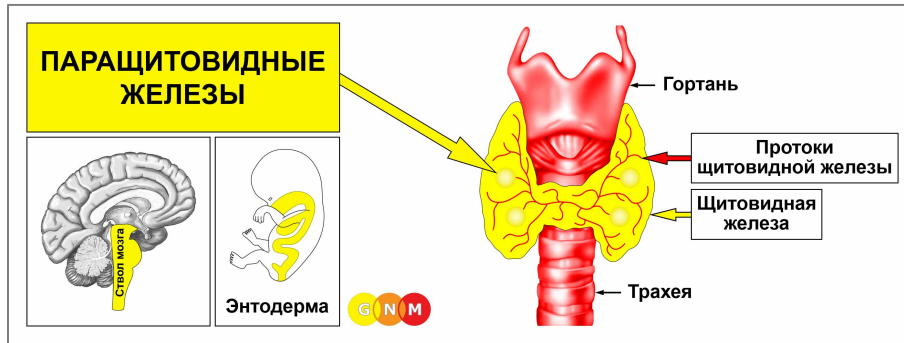
Эта компьютерная томография показывает область в стволе мозга, откуда контролируется левая щитовидная железа (см. диаграмму GNM). Чёткая кольцевая конфигурация Очага Хамера указывает на активность конфликта, следовательно, на гипер-активную щитовидную железу.

ФАЗА ИСЦЕЛЕНИЯ: после разрешения конфликта (CL) при помощи грибков или микобактерий (туберкулёзных бактерий) удаляются клетки, которые больше не нужны. **Симптомами восстановления** являются **боль** из-за отёка, **затрудненное дыхание и глотание**, а также **ночная потливость**. Если процесс восстановления сопровождается воспалением, это вызывает тиреоидит.

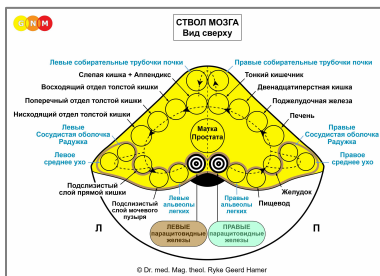
По завершении фазы исцеления уровень тироксина возвращается к норме. Однако при зависшем исцелении, то есть когда исцеление постоянно прерывается рецидивами конфликта, затянувшийся процесс разложения лишних клеток приводит к потере ткани щитовидной железы, вызывая хроническую **недостаточную активность щитовидной железы** или **гипотиреоз**, также называемый **болезнью Хашимото**. Широко распространено мнение, что причиной гипотиреоза является дефицит йода. Однако эта теория не может объяснить, почему, например, поражена правая или левая доля щитовидной железы или обе. **Симптомами** недостаточной активности щитовидной железы являются **утомляемость и низкий уровень энергии**, поскольку недостаточное производство тироксина замедляет обмен веществ в организме (см. также фазу исцеления протоков щитовидной железы). В этом случае рекомендуется приём тироксина.

ПРИМЕЧАНИЕ. Гипотиреозу всегда предшествует гипертиреоз!

Если необходимые микробы недоступны после разрешения конфликта, потому что они были уничтожены из-за чрезмерного использования антибиотиков, дополнительные клетки в щитовидной железе не могут быть разрушены. Таким образом, увеличенный зоб продолжает **поддерживать перепроизводство тироксина (хронический гипертиреоз)**, даже если конфликт разрешён (см. также паращитовидные железы, поджелудочную железу, надпочечники, предстательную железу). Чтобы нормализовать выработку тироксина, может потребоваться хирургическое вмешательство.



РАЗВИТИЕ И ФУНКЦИЯ ПАРАЦИТОВИДНЫХ ЖЕЛЕЗ: Паращитовидные железы представляют собой две пары маленьких желез, расположенных на задней стороне щитовидной железы. Их основная функция заключается в выработке гормона (паратормона паращитовидной железы), который помогает поддерживать необходимый уровень кальция (секреторное свойство), минерала, необходимого для сокращения мышц. Как и щитовидная железа, паращитовидные железы изначально (эволюционно) были экзокринными железами, которые выделяли гормон внутрь архаичной кишечной трубки. Сегодня это эндокринные железы, которые выделяют свои гормоны прямо в кровоток. Паращитовидные железы состоят из цилиндрического эпителия кишечника, происходят из энтодермы и, следовательно, контролируются стволом мозга.



УРОВЕНЬ МОЗГА: В **стволе мозга** паращитовидная железа имеет два центра управления, которые расположены в круговом порядке мозговых реле, управляющих органами пищеварительного тракта.

Правые паращитовидные железы контролируются правой стороной ствола мозга; левые паращитовидные железы контролируются левой стороной ствола мозга. Перекрестной корреляции от мозга к органу нет

ПРИМЕЧАНИЕ: Рот и глотка, слёзные железы, евстахиевы трубы, щитовидная железа, паращитовидные железы, гипофиз, шишковидная железа и сосудистые сплетения имеют одни и те же реле мозга.

БИОЛОГИЧЕСКИЙ КОНФЛИКТ: В соответствии с функцией, биологический конфликт, связанный с паращитовидными железами, является **«кусковым конфликтом»** (сравните с «кусковым конфликтом», связанным с щитовидной железой, ртом и глоткой, желудком, двенадцатиперстной кишкой, поджелудочной железой, тонкой и толстой кишкой).

В соответствии с эволюционной логикой, **кусковые конфликты** являются основной темой конфликтов в органах, происходящих из энтодермы и **управляемых стволом мозга**.

ПРАВЫЕ ПАРАЦИТОВИДНЫЕ ЖЕЛЕЗЫ: подобно правой половине рта и глотки, конфликт для правых паращитовидных желёз связан с **«входящим куском»** и **«Невозможно захватить кусок»** из-за **низкого уровня кальция, ограничивающего мышечные сокращения, необходимые для проглатывания куска пищи.**

ЛЕВЫЕ ПАРАЦИТОВИДНЫЕ ЖЕЛЕЗЫ: подобно левой половине рта и глотки, конфликт для левых паращитовидных желёз связан с **«выходящим куском»** и **«невозможно избавиться от куска»** из-за **низкого уровня кальция, ограничивающего мышечные сокращения, необходимые для удаления куска.**

АКТИВНАЯ ФАЗА КОНФЛИКТА: Начиная с DHS, во время конфликт-активной фазы клетки паращитовидных желез делятся и растут, вызывая **повышенное выделение паратгормона** или **гиперпаратиреоз с биологической целью** снабдить организм большим количеством кальция для улучшения мышечного сокращения, чтобы «кусочек» мог лучше абсорбироваться (правые железы) или выводиться (левые железы). По этой причине уровень кальция в крови увеличивается, вызывая **гиперкальциемию** (сравните с гиперкальциемией, связанной с костями). В официальной медицине большой рост паращитовидных желез может быть диагностирован как **рак паращитовидной железы**.

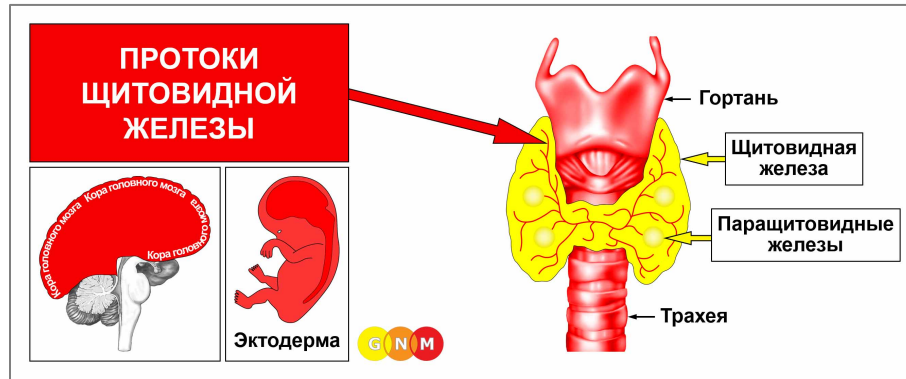
ПРИМЕЧАНИЕ. Паратгормон (ПТГ) извлекает необходимый кальций из костей. Однако это не вызывает остеопороза, так как в то же время ПТГ обеспечивает, что избыток кальция не выводится с мочой, а возвращается в организм.

ФАЗА ИСЦЕЛЕНИЯ: после разрешения конфликта (CL) грибки или микобактерии, такие как бактерии туберкулёза, удаляют клетки, которые больше не нужны. Этот процесс сопровождается **ночным потоотделением**.

По завершении фазы исцеления уровень ПТГ возвращается в норму. Однако при «зависшем исцелении», когда восстановление постоянно прерывается рецидивами конфликта, длительная бактериальная активность приводит к потере ткани паращитовидной железы, вызывая хронический **гипопаратиреоз** с постоянным низким уровнем кальция. В этом случае рекомендуется приём добавок.

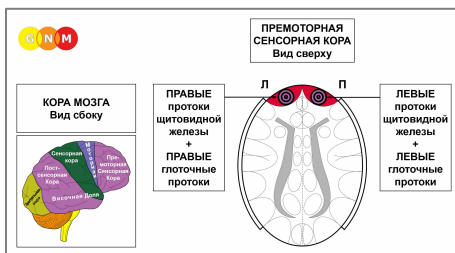
ПРИМЕЧАНИЕ. Гипопаратиреозу всегда предшествует гиперпаратиреоз!

Если необходимые микробы недоступны после разрешения конфликта, потому что они были уничтожены из-за чрезмерного использования антибиотиков, то дополнительные клетки не могут быть разрушены, что вызывает **хронический гиперпаратиреоз** (см. также программы щитовидной железы, поджелудочной железы, надпочечников, предстательной железы). Для нормализации выработки ПТГ может потребоваться хирургическое вмешательство.



РАЗВИТИЕ И ФУНКЦИЯ ПРОТОКОВ ЩИТОВИДНОЙ ЖЕЛЕЗЫ. Эволюционно первоначальная функция протоков щитовидной железы заключалась в переносе гормонов, вырабатываемых в щитовидной железе, во входящую и выводную части архаичной кишечной трубки, чтобы способствовать усвоению пищи и удалению фекалий. После разрыва архаичной кишечной трубки наружные протоки в первичный кишечник закрылись, и щитовидная железа стала эндокринной железой. Сегодня остатки протоков щитовидной железы доставляют тироксин прямо в кровоток. Слизистая протоков щитовидной железы состоит из плоского эпителия, происходящего из эктодермы и, следовательно, контролируется корой головного мозга.

ПРИМЕЧАНИЕ: протоки щитовидной железы являются потомками глоточных дуг (см. также коронарные артерии, коронарные вены, аорту, сонные артерии и подключичные артерии, которые берут начало от [артерий глоточной дуги](#)). У эмбриона глоточные дуги или жаберные дуги (по-гречески *branchia* – жабры) дают начало структурам головы и шеи (см. также глоточные протоки).



УРОВЕНЬ МОЗГА: эпителий протоков щитовидной железы контролируется **премоторной сенсорной корой** (часть коры головного мозга). Левые протоки щитовидной железы контролируются с правой стороны коры головного мозга; Правые протоки щитовидной железы контролируются из коры левого полушария (спереди, со стороны лба). Таким образом, существует перекрестная корреляция от мозга к органу.

ПРИМЕЧАНИЕ. Протоки щитовидной железы и глоточные протоки имеют общие реле мозга. DHS влияет либо на одну из тканей, либо на обе сразу, в зависимости от интенсивности конфликта.

БИОЛОГИЧЕСКИЙ КОНФЛИКТ: биологический конфликт, связанный с протоками щитовидной железы, – это женский **конфликт бессилия** или мужской конфликт **фронтального страха**. Существует зависимость от пола, латеральности и гормонального статуса человека (см. также фронтальная констелляция). Конфликт бессилия переживается как ощущение беспомощности («я ничего не могу с этим поделать», «мои руки связаны») или как неспособность контролировать ситуацию. Вообще говоря, конфликт связан с любым видом навязывания, внешнего контроля или решения, принимаемого у кого-то «за спиной».

Пол, латеральность, гормон. Статус

Биологический конфликт

Затронутый орган

Правша мужчина (НГС)
Левша мужчина (НГС)
Правша мужчина (НТ)
Левша мужчина (НТ)

Фронтального страха
Фронтального страха
Беспомощности
Беспомощности

Протоки щитовидки слева
Протоки щитовидки справа*
Протоки щитовидки справа
Протоки щитовидки слева*

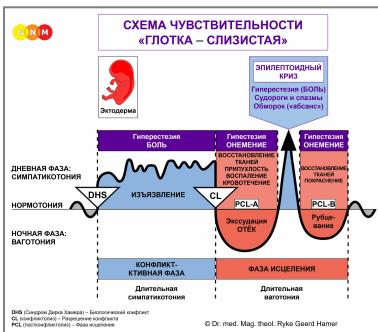
Правша женщина (НГС)
Левша женщина (НГС)
Правша женщина (НЭ)
Левша женщина (НЭ)

Беспомощности
Беспомощности
Фронтального страха
Фронтального страха

Протоки щитовидки справа
Протоки щитовидки слева*
Протоки щитовидки слева
Протоки щитовидки справа*

НГС = нормальный гормональный статус НТ = низкий тестостерон НЭ = низкий эстроген

***У левшей конфликт переносится на противоположное полушарие мозга**



Специальная Биологическая Программа протоков щитовидной железы следует **схеме чувствительности «Глотка – Слизистая»** с гиперчувствительностью во время конфликт-активной фазы и Эпилептоидного Криза и пониженной чувствительностью в фазе исцеления.

АКТИВНАЯ ФАЗА КОНФЛИКТА: изъязвление слизистой оболочки поражённого протока

щитовидной железы, пропорциональное степени и продолжительности активности конфликта.

Биологическая цель потери клеток – расширение протока для снабжения организма большим количеством тироксина; это даёт человеку больше энергии для разрешения конфликта.

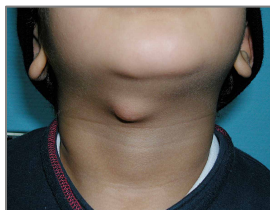
Симптомы: боль от слабой до сильной, в зависимости от интенсивности конфликта. Поскольку просвет протока щитовидной железы увеличивается, уровень тироксина немного повышается во время конфликт-активной фазы. Это, однако, не следует путать с гипертиреозом, поскольку выработка тироксина в щитовидной железе не изменяется.

ФАЗА ИСЦЕЛЕНИЯ: во время первой части фазы исцеления (**PCL-A**) потеря ткани восполняется за счёт **пролиферации клеток** с набуханием из-за **отёка** (скопление жидкости). В ортодоксальной медицине митоз клеток часто диагностируется как **папиллярный рак щитовидной железы** или **папиллярная карцинома**.

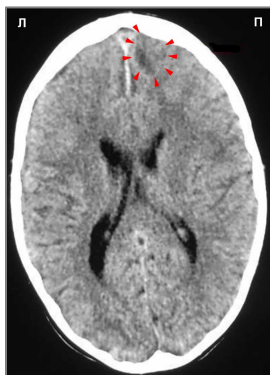Когда опухоль закрывает проток щитовидной железы, в кровоток поступает меньше тироксина, хотя щитовидная железа вырабатывает гормон в достаточном количестве. По словам доктора Хамера, снижение снабжения организма тироксином никогда не бывает таким серьёзным, как при гипотиреозе и хроническом сокращении количества клеток, продуцирующих тироксин.

Поскольку протоки щитовидной железы не открываются вовне, киста формируется в результате скопления жидкости в поражённом протоке. Это образование обычно называют «холодным узлом» (сравните с «горячим» узлом, относящимся к щитовидной железе). Большая киста такого типа называется **эутиреоидным зобом** (сравните с зобом, относящимся к щитовидной железе).

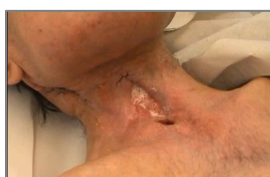Кисты щитовидной железы расположены ближе к середине (медиане) на правой или левой стороне шеи (сравните с кистами в глоточных протоках, расположенных сбоку). Если конфликтных рецидивов нет, отёк спадает в процессе восстановления. Однако при зависшем исцелении киста остаётся до полного исцеления.



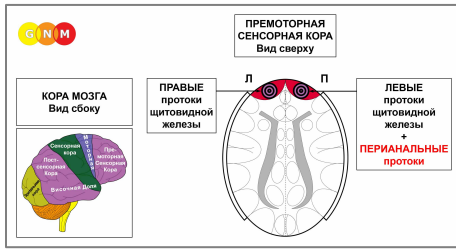
Кисты щитовидно-язычного протока развиваются в **щитовидно-язычном протоке**, который соединяет щитовидную железу с основанием языка.



Этот снимок КТ мозга представляет Очаг Хамера на правой стороне коры головного мозга, а именно в той области, откуда контролируются левые протоки щитовидной железы и щитовидно-язычный проток (см. диаграмму GNM). Небольшое скопление жидкости (тёмным цветом), указывает на начало PCL-A (отёк в фазе исцеления).



Свищ щитовидной железы – это внешнее отверстие протока щитовидной железы, вызванное разрывом кисты щитовидной железы (эутиреоидный зоб) с выходом жидкости наружу. Киста щитовидной железы может разорваться, например, когда в кисте остаётся большое количество воды из-за СИНДРОМА или в результате непрерывных рецидивов конфликта, которые затягивают процесс исцеления. Тем не менее, свищ возникает только при поражении правых протоков щитовидной железы, поскольку они расположены ближе к коже. Это объясняет, почему **свищ щитовидной железы всегда образуется на правой стороне шеи**.



В головном мозге правые протоки щитовидной железы, где возникает свищ, контролируются корой левого полушария, точно напротив мозгового реле левых протоков щитовидной железы и перианальных протоков. И вот почему: первоначально, до того, как древняя кишечная трубка разомкнулась, щитовидная железа была экзокринной железой, которая выделяла тироксин в оба отдела архаичного кишечника. Правые протоки щитовидной железы (контролируемые из левого полушария головного мозга) открывались во входящую часть (сегодня это рот и глотка, пищевод, желудок и двенадцатиперстная кишка, тонкий кишечник) для улучшения переваривания пищи; левые протоки щитовидной железы (управляемые с правой стороны мозга) открывались в исходящую часть (сегодняшняя прямая кишка), чтобы ускорить удаление фекалий. Однако при разрыве древней кишечной трубки части левого протока щитовидной железы остались в прямой кишке. Эти остатки – сегодняшние перианальные протоки (см. перианальные свищи). Непосредственная близость в головном мозге центров управления протоков щитовидной железы и перианальных протоков отражает на церебральном уровне разрыв древнего кишечного кольца.

Источник: www.learninggnm.com